Münster 1935 No 29. Med DiSS

Aus der Chirurgischen Universitäts-Klinik der
Westfälischen Wilhelms-Universität Münster (Westf.)
Direktor: Professor Dr. H. Coenen.

# Ueber Verkalkungen und Verknöcherungen im Bereich der Thoraxwand.

✣

INAUGURAL-DISSERTATION

zur Erlangung der Doktorwürde
der Hohen Medizinischen Fakultät der Westfälischen
Wilhelms-Universität zu Münster (Westf.)

vorgelegt von

Ferdinand Brune
in Borgloh.

1935

Gedruckt in der Dissertationsdruckerei Robert Kleinert, Quakenbrück.

Referent: Dr. Hellner.
Korreferent: Prof. Coenen.
Dekan: Prof. Klinge.

R. UNIV.
BIBLIOTHEEK
LEIDEN

Gedruckt mit Genehmigung der Medizinischen Fakultät der Westfälischen Wilhelms-Universität Münster (Westf.).

# Ueber Verkalkungen und Verknöcherungen im Bereich der Thoraxwand.

Die Bildung einer heterotopen Verkalkung und Verknöcherung, wie sie mannigfach am menschlichen Körper vor sich gehen kann, wird heute allgemein so erklärt, daß es sich hierbei um eine **Metaplasie** des Bindegewebes in Kalk- und Knochengewebe handelt.

Die Deutungen, wonach die Entstehung eines solchen Um- oder Neubaues durch Ansiedlung von **versprengten Osteoplasten oder von Knochenmarkszellen auf dem Wege der Blutbahn** sich vollzieht, lassen sich jedenfalls durch das Tierexperiment auf ihre Richtigkeit hin nicht nachprüfen.

Auf keinen Fall aber hat diese letztere Anschauung für die Entstehung derartiger Umbildungen des **Bindegewebes,** wie sie nicht selten ist, ihre Richtigkeit (v. Seemen).

Verfolgen wir nun vom Gesichtspunkt der **Metaplasie** aus diese Vorgänge, so setzt diese Umwandlung gewisse Bedingungen voraus:

Nach Virchow vollzieht sich dieser Vorgang durch eine **direkte Umwandlung** des Gewebes.

Diese Entwicklung findet so statt, daß es weder zur Veränderung der vorhandenen typischen Zellen, noch zur Zellteilung kommt, vielmehr nimmt man an, daß die im Wachstum begriffenen, oder im Abbau sich befindlichen Zellen eine Umbildung eingehen können. Hierbei spielt natürlich die Veränderung des Stoffwechsels, wodurch wieder eine örtliche Umstellung des Plasmas bedingt wird, eine Rolle. Diese direkte Umwandlung hält nun Lubarsch für nicht sicher bewiesen. Vielmehr deuten die histologischen und experimentellen Befunde (v. Seemen) auf eine **indirekte Metaplasie** hin.

Das heißt also: Es findet eine Wucherung und Vermehrung der jungen, undifferenzierten Kambiumzellen statt, die sich durch

Verjüngung des Bindegewebes, vor seiner Umwandlung in Kalk- und Knochengewebe, entwickeln. Um diesen letzteren Prozeß, also die Umwandlung der Zellen in Osteoplasten, ganz zur Durchführung zu bringen, bedarf es einer Reihe von Einflüssen, die schwer erkennbar und nur zum Teil bekannt sind. Fest steht, daß zu den Voraussetzungen: **Reizzustand** (Entzündung), **junges, wucherndes Bindegewebe** mit **umwandungsfähigen Zellen** und **Kalkablagerung,** noch weitere Bedingungen hinzukommen müssen, wobei die Wirkung eines **Fermentes,** der „Phosphatase", von ausschlaggebendem Einfluß ist. Auch spielen noch, wie Seeliger zeigte, eine Aenderung im **Fettstoffwechsel** und Vorgänge beim **Abbau der Eiweißprodukte** eine Rolle.

Zur Kalkablagerung nun kann es einmal kommen, bei Ueberschwemmung des Blutes mit Kalk und dann auch bei Vorhandensein rein örtlicher Kalkdepots, die zur Bildung benutzt werden. Zwar wird bei erhöhter Kalkzufuhr durch Niere und Darm die Ausscheidung normalerweise gleich einsetzen; aber, bei Schädigung dieser Organe und auch bei fortgesetzter Calciumübersättigung, kann es nach Aschoff, Kossa zu **Kalkmetastasen** kommen. Begünstigend wirkt hier Verlangsamung des Säftestromes und Ernährungsstörung des Gewebes ein. Bei der örtlichen **Lokalisation** ist besondere Aufnahmefähigkeit des Gewebes für Kalk Vorbedingung. Nach Aschoff ist das vor allem bei Fibrin, Hyalin und Kolloid der Fall.

Einen Schritt weiter in der Erkenntnis der Voraussetzungen der Kalkablagerungen führen die Versuche Kleinmanns, der das Problem von der **morphologischen** und **chemischen** Seite anfaßte. Hiernach ist die Ausfällung von Kalksalzen durch einfache **chemische Vorgänge** bedingt. Die Abnahme der Säuerung im dystrophischen Gewebe, führt zur Entstehung von Kristallen von Calciumphosphat, die einen Niederschlag des Kalkes bewirken. Das ausgefällte Calciumphosphat wird mit den $CO_3$-Ionen der Gewebsflüssigkeit in Calciumcarbonat umgesetzt.

Als weitere Voraussetzung zur Kalkablagerung kommt die **Fermenttätigkeit** hinzu, die durch Spaltung organischer Phosphorsäure-Verbindungen zu einer Anreicherung von anorganischem Phosphat führt, wie Große und Husler das in Ossifikationsstellen nachgewiesen haben.

Diese sogenannte **Phosphatase** erklärt auch, warum Gewebe, die unter gewissen Bedingungen zur Metaplasie neigen, aus dem Säftestrom und auch aus den Kalkdepots, die in der Nähe liegen, den Kalk binden können (v. Seemen).

Unter entsprechenden Bedingungen können nun diese Kalkablagerungen in **Verknöcherungen** übergehen. Knochenheilung findet ja bei Frakturheilung durch Wucherung der Osteoplasten des Periosts statt. Während der Kallusbildung sind aber auch Veränderungen in der **umgebenden Muskulatur** festgestellt, die sogenannten parostalen Knochenbildungen, die als Ueberleitung zu den eigentlichen heterotopen Ossifikationsvorgängen gelten können, die weder in Verbindung mit dem Knochensystem stehen, noch durch die Tätigkeit der Osteoplasten sich abspielen. Hier tritt die **metaplastische Verknöcherung,** die nach Ribbert ein entzündlich-produktiver Vorgang ist, in Erscheinung. Es kann jedoch auch die Ossifikation auf chondrometaplastischer Grundlage entstehen. Hier sind es die sogenannten Fibroblasten des Bindegewebes, die durch Vermehrung sich direkt, oder über Knorpel zu Knochen umbilden. Es handelt sich nun bei dieser „vermehrten Speicherung" der Zellen um einen **Reizzustand,** der auf Schädigung des Zellgewebes zurückzuführen ist (v. Seemen). Diese Schädigung kann **traumatischer Natur** sein. Beispielsweise kann es bei Wunden, unter Einfluß von avirulenten **Infektionen,** zur Knochenbildung kommen. Auch der **Bluterguß** wirkt bei dieser Umwandlung begünstigend ein (Busse, Gruber); und zwar ist das bei kleineren Ergüssen mehr der Fall als bei größeren. Hierbei spielen wahrscheinlich, nach v. Seemen, auch noch andere mechanische Bedingungen eine Rolle, da ja, neben dem erwähnten Umfang des Ergusses, auch seine **Zeitdauer zur Resorbierung,** die Verknöcherungsneigung zu beeinflussen scheint.

Vielleicht spielen auch noch das **Alter** und andere, bisher unbekannte Umstände, eine Rolle hierbei.

Auch die **Art** der **Ernährung** wird nicht ohne Einfluß sein.

Dieser Verknöcherungsvorgang stellt demnach eine metaplastische Umwandlung jugendlicher Bindegewebszellen, durch vermehrte Speicherung, in Knochenzellen dar, wobei ein Reizzustand des Bindegewebes Voraussetzung ist.

Derartige pathologische Veränderungen nun, die im **Bereich der Thoraxwand als Verkalkungen und Verknöcherungen** vorkommen, stellen im Vergleich zu der Zahl der Erkrankungen, die den Brustkorb überhaupt betreffen können, einen geringen Bruchteil dar.

Immerhin kommen doch verschiedene Arten von solchen Erkrankungen vor, wie sich aus den nachfolgenden Zusammenstellungen ergibt:

Betrachten wir zunächst die verschiedenen **Geschwulstarten**, die sich am Thorax entwickeln können, und die mit Verkalkungen und Verknöcherungen verlaufen, so können wir eine **primäre** und eine **sekundäre** Verkalkung und Verknöcherung unterscheiden.

In den **Enchondromen** haben wir zum Beispiel Knochenbildungen vor uns, die vom Sternum oder von den Rippen ausgehen und teils aus hyalinem, teils aus Faserknorpel bestehen. Sie sind mit anderen Geweben vermischt, und es können, wenn die Knochenbildung erst einmal im Gange ist, wahrscheinlich alle jene Zellformen darin vorkommen, wie sie beim Skelettknochen gefunden werden.

Diesen mannigfachen Zellenreichtum finden wir auch bei den **Exostosen** und **Osteomen,** die beispielsweise vom Schulterblatt aus sich entwickeln, und die sich als abnorm gebildete Knochenmasse, in rundlichen, in kleinhöckerigen oder in glatten, kurz, in allen geologischen Formen darbieten können. Ebenso verschieden kann ihre Farbtönung sein auf der Schnittfläche, wobei ein Einschlag in das Bläuliche eher auf Knorpelgehalt hindeutet.

Für solche Knochenneubildungen, die vom Knochen selbst ausgehen, sind die Hauptvoraussetzungen ja ohne weiteres gegeben.

Der Reichtum an organischen Substanzen, an anorganischen Salzen, und die Möglichkeit der Auslösung der Fermentwirkung.

Naturgemäß kann auch diese Entwicklung von **Geschwülsten** der **Fascien** und der **Muskeln** des Thorax ausgehen, durch indirekte Metaplasie.

Den gleichen Vorgang beobachten wir auch bei der Verknöcherung des **Epithelioms der Pleura.** Dieses stellt flache oder diffuse oder umschriebene Geschwulstmassen dar, weist Endothelnester auf und kann, als Folge einer Nekrose, sekundär verkalken, wobei das umgebende Bindegewebe bei entsprechenden Voraussetzungen zur Knochenbildung gereizt werden kann.

Der Umfang solcher verknöcherten Gebilde ist nicht konstant. Sie können die Größe einer Gewehrkugel haben, bis zu der eines Eies, bis zur Faustgröße, je nachdem, in welchem Maße die Umbildungsverhältnisse günstig sind.

Bei diesen **echten Geschwülsten** haben wir eine außerordentlich hohe Zahl von Bindegewebszellen vor uns, die bei der Verkalkung oder Verknöcherung die Hauptrolle spielen, wobei die Formen dieser Zellen mannigfach und verschieden sein können.

Aehnlich liegen die Verhältnisse bei den **parasitären Pseudogeschwülsten,** die auch verkalken und verknöchern können.

Zu den Verkalkungen dieser Art, die im Bereich der Brustwand vorkommen können, gehören die Neubildungen, wie wir sie bei der **Trichinosis** antreffen. Um die in die Muskeln eingewanderten Trichinen entwickeln sich Bindegewebskapseln, die rasch verkalken.

Einen ähnlichen Verkalkungsprozeß beobachten wir auch bei dem **Echinococcus** der Pleura. Dieser kann sowohl spontan als auch, wenn er vom Troikart angestochen ist, verkalken. Auch hier handelt es sich, wie im Vorhergehenden, um indirekte Metaplasie.

Faßt man die Krankheitsbilder, bei denen sich Verkalkungen und Verknöcherungen zeigen, zusammen, so findet man, daß sich solche nicht nur bei echten Geschwülsten und parasitären Pseudogeschwülsten entwickeln können, sondern daß auch noch solche im Bereich der Thoraxwand vorkommen, die diese Entwicklung auf anderer Grundlage durchmachen.

Und zwar sind diese so zu erklären, wie die Mehrzahl der Autoren annimmt, daß den Anstoß dazu eine **Entzündung** gibt.

Diese kann zunächst **traumatischer Natur** sein.

Man hat beobachtet, daß sich derartige Neubildungen in **Narben der Haut,** auch des Thorax, vorfinden (Narbenverknöcherungen), sei es bei Narben nach künstlichen Eingriffen (z. B. Operationsnarben), sei es bei Narben nach gewaltsamen Einwirkungen (z. B. Kriegsverletzungen). Diese Schädigungen können begleitet sein von einer avirulenten-bakteriellen Infektion, die an sich, nach Capelle, zur Verknöcherung ganz besonders günstige Bedingungen schafft.

Bei einer solchen Umwandlung kann auch das **Unterhautgewebe** in einen produktiven Reizzustand versetzt werden. Nach Lauche findet dieser Vorgang gar nicht so sehr selten mit diffuser Ausfällung von Kalksalzen statt. Die jungen, umwandlungsfähigen Zellen werden zu Trägern der Osteogenese.

Ein derartiger „histiocytärer Reizzustand" (v. Seemen), der eine Verkalkung oder Verknöcherung zur Folge haben kann, ist auch in der **Muskulatur** des Thorax auszulösen; denn gerade im traumatisch geschädigten, alkalisch reagierenden Muskel wird die vermehrte Menge des organischen Phosphors in anorganischen Phosphor umgesetzt, womit zum Teil die erhöhte Calciumaffinität des intermuskulären Bindegewebes erklärt werden kann.

Hierher gehören die sogenannten **Exerzierknochen,** die im Aufschlagen des Gewehres ihren entzündlichen Entstehungsgrund finden (Muskulus Deltoideus).

Ein weiteres Beispiel gibt Gruber an: Hier entwickelten sich, nach Schädigung der Muskelfasern auf Grund einer Entzündung, breite, zellreiche und gefäßreiche Interstitien, wobei das wuchernde Bindegewebe zum Nährkörper von Knorpel und Knochen wurde (Muskulus Pectoralis).

Auch eine Reihe von **progressiven, ossifizierenden Muskelentzündungen** im jugendlichen Alter ist bekannt. Hier kommt es zur Schwellung der Muskulatur, die schließlich in Verknöcherung übergeht. Ausgang ist meistens die Rückenmuskulatur des Thorax.

Der Weg also von umwandlungsfähigen Bindegewebszellen über Knorpelzellen endet hier bei Knochenzellen, wenn die übrigen Bedingungen hinzukommen.

Auch bei den **Bändern** der **Wirbelsäule** und dem **Knorpel der Rippen** kann dieser Umwandlungsprozeß stattfinden. Während uns die im **Alter eintretende Verknöcherung der Rippenknorpel** als ganz natürliche Folge eines senilen Verfalles erscheint, und die typische **Verknöcherung des I. Rippenknorpels** als Folge einer vorhandenen Tuberkulose, so können wir auch andere Ursachen der Verknöcherung der Knorpel der Rippen beobachten, und zwar solche, die auf einem **Trauma** beruhen.

Dasselbe ist bei den Knochen der Brustwand der Fall. Bei **Absprengung von Periost** zum Beispiel, und bei **Fraktur der Rippen,** kommen solche Verknöcherungen heterotoper Art häufiger vor, als man allgemein annimmt. Das Wachstum solcher versprengter Periostteilchen ist im Anfang ein fast rein zentrales. Es wird dann jedoch, durch das Auftreten von Krankheitsentzündungsherden in der Umgebung und durch Umwandlung der umliegenden Gewebe (örtliche Infektion), die Wucherung, und, als letzte pathologische Veränderung, die Verknöcherung hervorgerufen.

Es sind Fälle solcher Knochenbalken beschrieben, die 10 cm lang und breit und 1 cm dick waren (v. Ziemßen). Histologisch zeigt sich eine starke Wucherung dicht gedrängter Knorpelzellen. Es finden sich alle möglichen Uebergänge, bis zu den typischen Knochenzellen. Grune liefert einen Beitrag über posttraumatische Verknöcherung von Bändern in zwei einschlägigen Fällen. Es wird angenommen, daß die Ossifikation der Bänder von mitgerissenen Periostteilen ausgeht.

Es liegt nun nahe, anzunehmen, daß außer diesen heterotopen Kalk- und Knochenbildungen, wie sie nach Entzündungen bei **Trauma** eintreten können, auch solche bei **speziellen Entzündungen** im Thoraxbereich zur Entwicklung kommen. Das ist auch der Fall. Im **subserösen Zellgewebe,** noch häufiger in der **Exsudatschicht** der **serösen Häute der Pleura,** findet man diesen Vorgang. In den Bezirken der zurückgebliebenen Narben bilden sich nach **Pleuritis** (Schwarten, Exsudat, Empyem) derartige Veränderungen, und zwar gehen diese nach Ipponsugi so vor sich, daß die Ausfällung ins nekrotische Bindegewebe in „rhythmischen Zonen" erfolgt, von den Kalkplatten her, die im Inneren des derben Bindegewebes deponiert sind. Ondendal fand nach Pleuritis derartige Umwandlungen. Unter den festgewachsenen Pleurablättern fanden sich neben Knorpel auch Knochenherde, die teils allein standen, teils gemeinsam von einer festen Periost-Perichondriumhülle umgeben waren.

Als Beispiel einer ausgedehnten Verkalkung im Bereich der Pleura hatten wir in der Chir. Univ.-Klinik in Münster (Professor Coenen) Gelegenheit, folgende Beobachtungen zu machen:

**I. Fall.**

36jähriger Mann. Kj. Nr. 1106/34. Aufgenommen am 1. 8. 1934.

**Familienanamnese:** Eltern und Geschwister des Erkrankten gesund. Eine Schwester im Alter von 30 Jahren an Tbc. gestorben. Frau und Kind gesund.

**Eigene Anamnese:** An Kinderkrankheiten weiß sich der Pat. nicht zu erinnern. Im Alter von 17 Jahren machte er angeblich eine Bauchfellentzündung durch. Eine damals vorgenommene Punktion soll 2—3 Liter Wasser ergeben haben. Eine Pleuritis soll damals auch vorgelegen haben. Patient klagt über anfallsweise Atemnot, Herzklopfen und Magenbeschwerden, die besonders nach dem Essen auftreten und verschwinden, wenn der Magen leer ist. Vor einem halben Jahre erkrankte P. an einer Grippe, von der er einen kurzen, anstoßenden Husten zurückbehalten hat. Der Auswurf soll manchmal blutig gewesen sein. Der Pat. glaubte jedoch, daß das Blut von einer Zahnfleischblutung hergerührt haben könne. Vor 14 Tagen begab sich der Pat. wegen einer Bronchitis in ärztliche Behandlung. Es wurde rechts eine Pleura-Punktion vorgenommen. Hierbei hatte man das

Gefühl, durch eine harte Kruste zu stoßen. Es entleerte sich keinerlei Flüssigkeit, sondern nur dicker Detritus, in dem sich polynukleäre und neutrophile Leukozyten und Pleuraepithelien befanden. Bakterien und Tuberkelbazillen wurden nicht gefunden. Der Pat. wurde zur weiteren Untersuchung der Klinik überwiesen.

**Befund:** Der Pat. befindet sich in einem guten Kräfte- und Ernährungszustand. Haut und Schleimhaut gut durchblutet. Thorax: Die rechte Seite bleibt bei der Atmung etwas zurück. Lunge: Ueber der rechten Lunge besteht eine massive Dämpfung, besonders hinten unten. Das Atemgeräusch ist bläschenartig, etwas abgeschwächt. Herz: Grenzen normal, Töne rein. Adomen: Geringer Druckschmerz im Epigastrium, sonst o. B.

Extremitäten und Reflexe: o. B.

**Lungendurchleuchtung und Aufnahme:** Rechts findet sich, vom Rand der Skapula bis zum Zwerchfell reichend, eine handtellergroße, scharfbegrenzte Pleura-Verkalkung. Die Lungenfelder selbst sind, soweit sie nicht durch den verkalkten Pleuraschatten verdeckt sind, frei.

Da der Patient auch über Beschwerden im Sinne eines gastrocardialen Symptomen-Komplexes mit Tachycardie und Magenschmerzen klagte, wurde auch eine Magendurchleuchtung vorgenommen. Diese ergab normale Verhältnisse.

Es handelte sich demnach in diesem Falle um eine **Verkalkung**, die sich im **Anschluß an eine Pleuritis** entwickelt hatte. Diese letztere können wir ihrer Entstehungsursache nach als eine sekundäre auffassen, und zwar hervorgerufen durch Fortleitung von der Bauchhöhle her. Denn es ging eine Bauchfellentzündung vorauf, die ihrem chronischen Verlauf nach mit größter Wahrscheinlichkeit tuberkulöser Aetiologie war. Als Auswirkung einer serösen Pleuritis kam es zur Schwartenbildung. Außerdem kam es aber auch noch, wie das Röntgenbild Nr. I zeigt, in diesen Schwarten zu einer Verkalkung. Diese war, was Flächenausdehnung und Tiefe anbetraf, ziemlich erheblich, denn sie reichte vom Schulterblattknochen bis zum Zwerchfell.

Es war anzunehmen, daß diese ausgedehnte Verkalkung zunächst der Tätigkeit der Lunge und des Herzens durch ihren festen Panzer einen gewissen Widerstand entgegensetzte. Die rechte Lunge war in ihrer Atmung behindert, da die Ausdehnungsfähigkeit des Thorax erschwert wurde. Hierdurch waren Beschwerden des Patienten, besonders bei körperlichen Anstrengungen, erklärt. Dann aber konnte es infolge einer möglichen

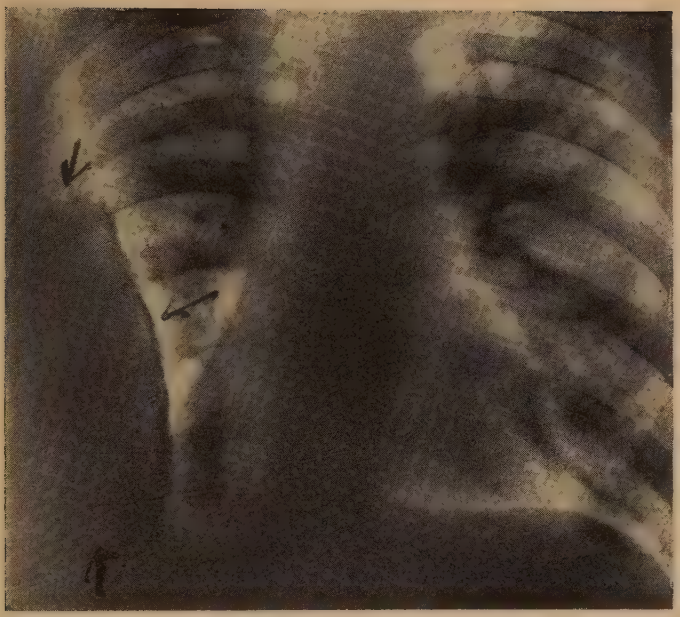

Röntgenbild Nr. I.

Kompression der Lunge und ihrer Blutgefäße zu einer Stauung im linken Ventrikel kommen, wobei Ueberfüllung und Stauung im rechten Vorhof und in den Venen des großen Kreislaufes eine secundäre Folge sein könnten. Eine solche ließ sich jedoch durch die physikalische Untersuchung nicht nachweisen. Vor allem fehlte eine Ueberstauung in der Leber.

Schließlich war zu erwarten, daß das Zwerchfell in seiner Funktion gestört war, und zwar sowohl infolge des Druckes, den die Kalkplatte ausübte, als auch durch Fixation im Sinus phrenico-costalis.

Als weitere Folge der Erkrankung bestanden noch verständliche Intercostalneuralgien, die durch den Druck der Kalkkrusten erklärt sind und ebenfalls secundär zu einer Behinderung in der Atmung führten.

Eine Verbiegung der Wirbelsäule bestand nicht, und zu einem erheblichen Einsinken des Brustkorbes auf der kranken Seite war es nicht gekommen.

Die Entwicklung einer Bronchitis war bei der mechanischen Schädigung des Brustkorbes und seiner Organe nicht verwunderlich.

Die Kalkplatte, wie wir sie hier vor uns haben, bildet sich auf dem Wege der indirekten Metaplasie, die gerade bei derartigen Erkrankungen einsetzen kann, wenn die übrigen Erfordernisse zur Kalkbildung vorhanden sind. Durch den **Entzündungsvorgang** ist das **Gewebe degeneriert,** in **Umwandlung begriffen** (Schwartenbildung) und befindet sich in einem Reizzustand. Solches Gewebe, in dem sich **umwandlungsfähige Zellen** befinden, reagiert deutlich **alkalisch.** Es sind das alles Komponenten, die zur Kalkablagerung Voraussetzung sind. Auch durch die **Verlangsamung des Säftestromes,** und durch die eingetretene Ernährungsstörung des Gewebes wird für die Verkalkung ein günstiger Boden geschaffen. Diese günstigen Verhältnisse werden noch erhöht durch die besondere **Affinität** eines solchen Gewebes, wie wir es hier vorfinden, für **Calcium.** Gerade beim **Fibrin** trifft das zu. Auch besitzen Gewebe, bei denen durch behinderte Atmung **Kohlensäureanhäufung** stattfindet, die Fähigkeit, **Calcium** aus den **umgebenden Knochen** zu lösen. Es tritt nun noch eine spezifische **Fermenttätigkeit** durch „Phosphatase" hinzu. Hierzu kommt noch, daß die bei einer derartigen Erkrankung entstandenen **Eiweißzerfallsprodukte,** bei der Verkalkung auch eine Rolle spielen, sowie **Störungen** im **Fettstoffwechsel** So kann der Verkalkungsprozeß beginnen, zumal dann, wenn der **Kalkspiegel** im **Säftestrom erhöht** ist durch **Behinderung in der Ausscheidung.** Vielleicht ist hierbei der bestehende Ascites von Einfluß gewesen. Zudem lag ein **Knochendepot** in **unmittelbarer Nähe,** das auch Material zur Ausführung des Kalkeinbaues in die Pleura hergeben konnte, bei der die „Disposition" dazu vorlag.

Differentialdiagnostisch würde bei Beurteilung des Falles in Betracht zu ziehen sein:

Der **Echinococcus** der **Pleura.** Eine Verwechslung hiermit kann immerhin möglich sein, solange man sich auf allgemeine Symptome und physikalische Untersuchungsmethoden verläßt. Beim Echinococcus findet man meistens Erweiterung der erkrankten Thoraxhälfte, zwar nicht gleichmäßig, sondern unregelmäßig und umschrieben. In unserem Falle ergab die Inspektion das Gegenteil. Auch die Dämpfung zeitigte nicht die Form, wie sie in der Regel für Echinococcus typisch ist.

Es waren keine entsprechend gekrümmten Grenzen festzustellen. Auskultatorisch war in diesem Falle wenig abgeschächtes Atmen zu hören, was ebenfalls gegen eine Echinococcus-Erkrankung spricht, da die Abschwächung wohl stärker gewesen wäre. Nahm man selbst einen **verkalkten Echinococcus** an, so ergab hier die Punktion und die Röntgenaufnahme sicheren Aufschluß. Solche Röntgenbilder zeigen im Anfang eine geringfügige, „wolkige Veränderung", und einige, dem „schmelzenden Schnee" vergleichbaren Aufhellungsstreifen. Später nehmen diese Bilder, wie in unserem Falle, ganz eindeutige Formen an.

Auf dem Röntgenbilde Nr. I imponierte der scharf abgegrenzte Schatten nicht als Tumor, sondern als **konkave Fläche,** was besonders bei seitlicher Durchleuchtung in Erscheinung trat. Diese Kalkplatte lag dem Brustkorb fest an.

Wären trotzdem differentialdiagnostisch noch Zweifel dagewesen, so hätte eine **Echinococcus-Antigen-Reaktion** zur Klärung beigetragen. Nach Thomsson und Magnusson gelingt der Nachweis des Echinococcus beim Menschen durch Untersuchung des Blutes beim Kranken (Komplementbindungsreaktion) fast immer. Vas-Pest hat, in Uebereinstimmung mit anderen, bei einem Echinococcus-Kranken durch die Komplementbindungsprobe im Blute die spezifischen Immunstoffe nachgewiesen. Auch eine intrakutane Hautreaktion bei Echinococcus ist ziemlich zuverlässig. Das Blutbild zeigt bei Echinococcus außerdem in den meisten Fällen eine besonders starke **Erhöhung** der **Eosinophilen**, eine Veränderung, die bei unserem Kranken nicht eingetreten war.

Weiter mußte man hier ein verknöchertes **Pleuraendotheliom** ausschließen. Hiergegen sprach, daß der Patient in gutem Ernährungszustand war. Es fehlte die häufig typisch trockene, schmutzig gelbe Haut der meist kachektischen Pleuratumorkranken. Es wurden auch keine Lymphknotenmetastasen der Achsel- und Supraklavikulardrüsen festgestellt. Auch fehlten Oedeme der oberen Extremitäten und im Gesicht. Es sprach schließlich das mikroskopische Bild des Punktates, in dem Tumorzellen fehlten, und vor allem der Röntgenbefund, gegen diese Erkrankung.

Daß es bei der Häufigkeit einer Pleuritis ohne Kalkbildung gerade in diesem Falle zu einer solchen mit Verkalkung kam, ist erklärlich, wenn man annimmt, daß bei der, im Alter von 17 Jahren durchgemachten Entzündung der Pleura, keine vollständige Aufsaugung stattfand. Außerdem waren alle bekannten

Voraussetzungen, wie sie der Vorgang der Verkalkung verlangt, in diesem Falle vorhanden.

Die **Therapie** einer derartigen alten Kalkplatte nach Pleuritis konnte in unserem Falle nur eine symptomatische sein.

Da die Beschwerden, die unser Patient hatte, nicht sehr hochgradige waren, so erschien ein **chirurgischer Eingriff** nicht gerechtfertigt, zumal die Erfahrung lehrt, daß solche Ablagerungen im Wachstum stehen bleiben. Außerdem würde bei der Größe und bei dem Umfange einer derartigen Verkalkung durch eine Resektion ein viel zu großer Defekt geschaffen werden. Eine Skoliose und stärkste Abflachung des Thorax wären die Folgen gewesen. Von einer **Röntgenbestrahlung** war ebenfalls keine Kalkaufsaugung mehr zu erwarten.

Da es aber, besonders bei Erkältungen und Witterungswechsel, zu Interkostalneuralgien kam, so waren **Diathermie, Wärmeapplikationen,** kurz, eine **antineuralgische Behandlung,** vorzuschlagen.

Als Beispiel einer ausgedehnten Verknöcherung kann ebenfalls eine Beobachtung aus der Chir. Univ.-Klinik gebracht werden.

**Fall II.**

56jähriger Mann. Begutachtung am 18. 4. 29. Aus den Militärakten läßt sich entnehmen, daß P. 1915 eine Schußverletzung im Rücken erlitt. Das erste, in den Akten vorhandene Krankenblatt berichtet von einer Lazarettaufnahme wegen einer Geschwulst am Rücken im Jahre 1918, die für eine „tuberkulöse Wirbelsäulenerkrankung" gehalten wurde. P. klagte über dauernde Schmerzen an der Verwundungsstelle, auf der linken Seite des Rückens. Es wäre ihm, als ob schwere Bleiplatten im Rücken lägen. Unter dem linken Rückenbogen hatte er ziehende und stechende Schmerzen. Er ermüde sehr leicht und bekäme beim Bücken starke Rückenschmerzen. Er sei jetzt Fischhändler auf dem Markt und könne auch da längeres Stehen nicht aushalten.

Der Befund ist folgender: Der 56jährige Mann befindet sich in einem ausreichenden Kräfte- und Ernährungszustand. Die Haut und die sichtbaren Schleimhäute sind genügend durchblutet. Die Haltung ist schlaff. Die Sehlöcher antworten auf Lichteinfall und Nahesehen. Die Gehirnnerven sind frei. Das Gebiß ist defekt und in sehr schlechtem Zustand. Es bestehen nirgends Lymph-

knotenschwellungen. Die Schilddrüse ist nicht vergrößert. Der Brustkorb ist lang und flach. Die Lungen lassen überall Bläschen-Atmen hören. Es finden sich keine Klopfschallverschiedenheiten. Die unteren Lungengrenzen verschieben sich ausreichend bei der Ein- und Ausatmung. Die Röntgendurchleuchtung ergibt eine gute Aufhellung der Spitzen und gute Verschieblichkeit des Zwerchfelles. Verwachsungen des Lungenfellraumes bestehen nicht. Das Herz ist in normalen Grenzen. Die Herztöne sind rein, die Herzschlagfolge regelmäßig. Der Blutdruck ist normal. Der Leib ist überall weich. Es bestehen keine Eingeweidebrüche. Leber und Milz sind nicht vergrößert. In der Blinddarmgegend befindet sich eine feste Operationsnarbe. Im Harn fehlt Eiweiß und Zucker. Das Nervensystem läßt an den Reflexen nichts Krankhaftes feststellen. Sämtliche Sehnen- und Knochenhautreflexe sind sehr lebhaft.

Die Brustwirbelsäule zeigt stärkere Krümmung nach hinten (Kyphose) und in ihrem oberen Teil eine geringe seitliche Biegung nach links. Die Lendenwirbelsäule ist mittelstark einwärts gebogen. Vorsprünge an der Wirbelsäule fehlen, desgleichen umschriebener Klopf- und Stauchungsschmerz. Vor dem linken Raben-Schnabelfortsatz befindet sich eine kaum sichtbare runde Narbe (Einschußnarbe), die entsprechende Ausschußnarbe, 3 cm lang, 1 cm breit, liegt links neben der Wirbelsäule in Höhe des VIII. Brustwirbeldornfortsatzes. Die Beweglichkeit der Wirbelsäule ist gut. Die Beugung geht soweit, daß die Fingerspitzen das Fußgelenk berühren, Ueberstreckung und seitliche Bewegungen sind frei. Die Rückenmuskulatur ist beiderseits kräftig.

Die Röntgenbilder des Brustkorbes und der Wirbelsäule ergeben, daß die Wirbelkörper von vorne und im Seitenbild ohne Formveränderungen sind, und daß die Zwischenwirbelscheiben ebenfalls überall gleichmäßig erhalten sind. Drei Finger breit neben der Wirbelsäule sind auf der linken Seite zwischen der VIII. und IX. und IX. und X. Rippe regelmäßig begrenzte Knochenneubildungen sichtbar, welche die Zwischenrippenräume überbrücken und sich bis zum Querfortsatz des VIII. Brustwirbelkörpers erstrecken. Der IX. Brustwirbelkörper zeigt seitlich einen Uebergang in die erwähnte Knochenbrücke, zwischen der IX. und X. Rippe. Etwas über handbreit neben der Wirbelsäule liegt ferner noch zwischen der linken III. und IV. Rippe eine 2 Finger breite Knochenbrücke, ferner ein rundlicher kleiner Knochenschatten zwischen der IV. und V. Rippe, sodaß dem ganzen mutmaßlichen Verlauf des Schußkanals entlang Knochenbildungen festzustellen sind. (Siehe Röntgenbild Nr. II und III.)

Röntgenbild Nr. II.

Es handelt sich demnach in diesem Falle um eine tangentiale Kriegsschußverletzung der linken Brustseite, die 19 Jahre zurücklag und zur **Knochenbildung** im Verlauf der Schußrichtung durch **Periostabsprengung** geführt hatte.

Eine derartige Entwicklung muß man sich so vorstellen (v. Seemen), daß der traumatisch bedingte **Reizzustand** zu einer **Veränderung** der **Kambiumschicht** des **örtlichen** Gewebes führen konnte, zu dessen **Zellen** die **Fibroblasten** und die **jungen Fibrocyten** des **Periosts** gehören. Außerdem bildeten sich an der verletzten Stelle **trypanophile Zellen,** die aber nur resorbierten, vor allem **Eiweißabbauprodukte,** als vorbereitende Einleitung der **Ossifikation.** Da es bei derartigen Verletzungen, wie hier, immer zu **Blutergüssen** kommt, so traten bei deren Resorption zahlreiche

Röntgenbild Nr. III.

trypanophile **Speicherzellen** auf, die in erhöhte Tätigkeit kamen und die eigentlichen Bildner des Knorpel- und Knochengewebes wurden.

So entstand auch hier, da die **übrigen Bedingungen** dazu vorhanden waren, durch **indirekte Metaplasie** eine derartige Knochenneubildung, wie wir sie beschrieben und in den Röntgenbildern Nr. II und III vor uns sehen.

Daß solche heterotopen Knochenbildungen stattfinden, ist auch im **Tierversuch experimentell** nachgewiesen.

So hat v. Seemen wiederholt **Knochen-Autolysat** und zwar von **Periost, Kortikalis** und **Mark** in Ringerlösung, in die traumatisch geschädigte Muskulatur von Kaninchen eingespritzt. Es zeigte sich, daß nach 8 Wochen echte Knochenneubildung im interstitiellen Bindegewebe nachzuweisen war.

V. Seemen ging von dem Gedanken aus, daß beim Knochen, infolge seines reichen Gehaltes an anorganischen Kalksalzen und an Phosphor, und infolge seiner organischen Bestandteile und seiner Fermente, eine Menge von besonders günstigen Voraussetzungen gegeben sind, die bei der **Umwandlung** des gereizten Gewebes in **Knochengewebe** durch Metaplasie erforderlich sind.

Aehnliche Versuche stellten Hensche, Nakashara und Dilger und Jokai an. Diese hatten den Erfolg, Knochenneubildung mit autoplastischen Injektionen von **Periost-Emulsion** zu erzeugen. Es wurde von Jokai bei 6 von 10 Tierversuchen Knochenneubildung erzeugt. Bei einem Versuch ergab sich die Tatsache, daß die neugebildeten Knochenstücke bis zum 70. Tage nach der Implantation nicht resorbiert waren, sondern sich noch weiter ausbreiteten. Mitinjiziertes Fibrin schien die Knochenbildung gesteigert zu haben.

Ferner zeigten **Periostüberpflanzungen** im Tierversuch, wie Trinci sie vornahm, daß überpflanzte Periostlappen Verknöcherungen eingingen. Es ergab sich, daß gestielte Lappen die besten Resultate abgaben.

Derartige pathologischen Veränderungen, wie sie in den vorhergehenden Fällen beschrieben sind, bleiben für die **Physiologie** der **Atmung** nicht ohne Folgen, da mehr oder weniger eine Behinderung der Elastizität des Brustkorbes stattfindet. Einmal (Fall I) durch die feste Bindung der Rippen durch die Kalkplatte; im anderen Falle (Fall II) durch die starke Verkeilung der Rippen durch die Knochenbrücken und die Beeinträchtigung der Arbeit der Interkostalmuskulatur der befallenen Seite.

Da beide Patienten ihre Veränderungen nur einseitig hatten, so erklären sich hieraus auch die verhältnismäßig geringen Beschwerden, die sich zahlenmäßig, bei weiterer Beobachtung, in der niedrigen Schätzung der **Erwerbsbeeinträchtigung** um nur 30 % seitens der chirurgischen und medizinischen Klinik ausdrücken lassen.

## Literatur:


Aschoff: Lehrbuch der allgemeinen Pathologie und der pathologischen Anatomie. G. Fischer, Jena 1923.

Axhausen, Georg: Arbeiten aus dem Gebiet der Knochenpathologie und Knochenchirurgie. Arch. klin. Chirurgie **94,** 241, 1911.

Billroth: Die allgemeine chir. Pathologie und Therapie. G. Reimer, Berlin 1866; 653, 657.

Eulenburg, Alb.: Realenzyclopädie der gesamten Heilkunde. Urban u. Schwarzenberg, Berlin 1881, Bd. 14, 502, 504.

Gruber, Georg: Weitere Beiträge zur pathologischen Anatomie der umschriebenen Muskelverknöcherung (nebst Bemerkungen zur Myositis ossifikans überhaupt). Mitteil. aus dem Grenzgeb. der Medizin und Chirurgie, **27,** 762, 1914.

Grune: Posttraumatische Verknöcherung. Münch. Med. Wochenschrift **48,** 696, 1911.

Henschen, C.: Auslösung von Wachstumsvorgängen an Geweben und Organen durch die gewebe- und organeigenen autofermentativen Abbaustoffe. Arch. klin. Chir. **152,** 85, 1928.

Hofbauer, L.: Entstehung und Bekämpfung der konsekutiven Störungen bei Pleuraschwarte. Münch. Med. Wochenschr. 485, 1913.

Jokai: M. Med. Wochenschrift 2634, Jg. 49. Knochenneubildung durch Injektion von Periostemulsion.

Kaufmann, Eduard: Lehrbuch der speziellen pathologischen Anatomie. Berlin-Leipzig 1922.

Krehl-Mehring: Lehrbuch der inneren Medizin.

Landois-Rosemann: Lehrbuch der Physiologie des Menschen. Berlin-Wien 1923.

Küttner: Myositis ossificans circumscripta. Aus: Küttner-Eichhoff: Die Chirurgie der quergestreiften Muskulatur. Enke, Stuttgart 1929. Dtsch. Chir. Liefrg. 25, II. Teil, 1929.

Liebig: Myositis ossificans circumscripta. Erg. Chir. 22, 501, 1929.

Lubarsch, O.: Ergebnisse von Lubarsch-Ostertag: Geschwülste, 1899, 957: Arb. pathol.-anat. Abtlg. K. u. H.-Inst. Posen, 209, 1901.

Nakahara, T. und A. Dilger: Subkutane und intramuskuläre Knochenneubildungen durch Injektion bezw. Implantation von Periostemulsion. Bruns' Beitr. **63**, 235, 1909.

Niemeyer, Felix: Lehrbuch der spez. Pathologie und Therapie. A. Hirschwald, Berlin 1865, Bd. I, 248.

Pochhammer, Conrad: Ueber die Entstehung parostaler Callusbildung und die künstliche Calluserzeugung an Tieren und beim Menschen. Arch. klin. Chir. **94**, 352, 1911.

Ribbert: Die Histologie der Blutungen und die extra- und intravaskuläre Thrombose. Virchows Arch. **220**, 133, 1915.

Rössle: Allgemeine Pathologie der Zelle und der Gewebe. In: Aschoffs Lehrbuch der Pathologischen Anatomie I, 1923, S. 291.

Schwalbe, Jul.: Grundriß der Praktischen Medizin. Enke, Stuttgart 1904, S. 194.

Thomson u. Magnusson: Nachweis des Echinococcus durch Komplementbindungs-Reaktion. Münch. Med. Wochenschr., Jg. 49, 1626.

Trinci: Periostüberpflanzungen. Münch. Med. Wochenschr., J. 49, 1824, 1912.

Vidal, Aug. (de Cassis): Traité de Pathologie Externe et de Médecine opératoire, Bellière, Paris, 1846, Bd. 11, S. 479.

v. Ziemssen, H.: Handbuch der spez. Pathologie und Therapie. Vogel, Leipzig II, 578, 1879. I, 561, 1879.

# Lebenslauf.

Geboren bin ich in Borgloh, Kreis Iburg, am 26. Januar 1888. Nach bestandener Reifeprüfung am Gymnasium Carolinum in Osnabrück besuchte ich die Universitäten Würzburg, München, Heidelberg und Bonn zum Studium der Medizin.

Da ich beim Bay. Inf.-Reg. Nr. 9 in Würzburg meiner aktiven Dienstpflicht genügt hatte, 1912, so wurde ich gleich am 4. Mobilmachungstage 1914, beim L. Inf.-Reg. Nr. 77 als Feldunterarzt eingezogen. Bei verschiedenen Inf.-Regimentern tätig, wurde ich zum Feldlazarett der 35. Div. versetzt. Verwundet, wurde ich für drei Monate nach Göttingen beurlaubt, zur Ablegung des Staatsexamens, das ich im Februar 1917 bestand.

Sofort ins Feld zurückberufen, fand ich keine Zeit zur Promotion.

Bis zum Kriegsende war ich dann beim Pion.- und Minenwerfer-Batl. Nr. 17 als Arzt im Felde.

Nach Entlassung aus dem Lazarett in Osnabrück, ließ ich mich, Ende 1918, in Borgloh, Kreis Iburg, als praktischer Arzt nieder.

1930 war ich als Schiffsarzt bei der Hamburg-Afrika-Linie im Dienst.

Seither habe ich meine Tätigkeit wieder aufgenommen als praktischer Arzt in Borgloh.